99 40 VI
1896
Lane Medical Library

Ein Fall von

Haematoma ovarii

bei einem Neugebornen.

Inaugural-Dissertation

zur

Erlangung der Doctorwürde in der Medizin und Chirurgie,

welche

mit Genehmigung der hohen medicinischen Fakultät

der

vereinigten Friedrichs-Universität Halle-Wittenberg

zugleich mit den Thesen

Sonnabend, den 13. Juni 1896, Vormittags 12 Uhr

öffentlich verteidigen wird

Wilhelm Riedel

approbierter Arzt

aus **Ochtmersleben.**

Referent: Herr Prof. Dr. **Fehling.**

Opponenten:
Herr Cursist **Holland.**
Herr Cursist **Siebert.**

Halle a. S.
Hofbuchdruckerei von C. A. Kaemmerer & Co.
1896.

Imprimatur

Prof. Dr. **v. Hippel**

h. t. Decanus.

Seinen lieben Eltern

in Dankbarkeit.

Digitized by the Internet Archive
in 2026

https://archive.org/details/IA40153703_0349

Bei Haemorrhagien in die Ovarien müssen wir von vornherein zwei Formen unterscheiden, je nachdem die Blutung in einen Follikel stattfindet oder als parenchymatöse auftritt. Klob schlägt vor, die erstere die Follikularhaemorrhagie, die letztere die eigentliche Ovarialapoplexie zu nennen. Die erstere Form ist zweifellos die häufigere.

Bei der Menstruation folgt dem Austritt des Eies bei Platzen des Follikels immer eine Blutung in den letztern. Dieser physiologische Vorgang kann zu einem pathologischen Zustande führen, wenn die Blutung stärker wird oder fortdauert, zumal wenn die Rissstelle des Follikels sich bei derber Albuginea bald schliesst. Die Blutung bleibt dann intrafolliculär, der Follikel vergrössert sich, seine Wand ist dann sehr verdünnt und man hat in solchen Fällen Blutsäcke entstehen sehen von Haselnuss- bis Hühnerei-Grösse, selten bis zur Grösse einer Faust.

Der Inhalt solcher Blutsäcke verhält sich je nach dem Alter derselben verschieden. Anfangs aus flüssigem, alsbald aber gestocktem Blute bestehend, scheidet sich der Faserstoff aus, während das Blutserum einer Resorption

unterliegt. Das Haematin entfärbt sich sofort und es zerfällt der die Blutkügelchen einschliessende Faserstoff zu einem rostfarbenen oder chocoladebraunen, dem Gewebe einer weichen Milz, einem Himbeergelee ähnlichen Brei. Ausser dem molekular zerfallenen Faserstoff und meistens körnigem Pigment findet man mitunter Krystalle des Blutrots und zwar oft in ausserordentlicher Menge und manchmal auch Cholestearintafeln (Klob).

Jedoch ist dies nur eine Art von Follikularhaemorrhagie. Wir unterscheiden am besten

1. Haemorrhagien der Graafschen Follikel (vesikuläre),
2. multiple vesikuläre Haemorrhagien,
3. extravesikuläre Haemorrhagien,
4. intravesikuläre Haemorrhagien,

wobei wir unter erstern meist kleinere in verschiedenen Follikeln auftretende Blutungen verstehen, die nicht zu einem Platzen der Follikel führen und auch wohl nicht zu einem wirklichen Haematom des Ovariums führen können. Diese Art von Haemorrhagien findet man bei den verschiedensten Infektionskrankheiten, bei Verbrennungen und Vergiftungen.

Winckel sah Follikularhaemorrhagien dreimal nach Petroleumverbrennung, zweimal bei Phosphorvergiftung, dreimal bei Typhus, einmal bei Gehirnapoplexie, bei Tuberculose und Herzfehler, indessen waren die haemorrhagischen Follikel nicht so zahlreich wie bei Petroleumverbrennung.

Unter der zweiten Art von Follikularhaemorrhagien, den extravesikulären, verstehen wir Anomalien der Ovulation, „die Produktion eines reichlichen Ergusses vor und nach des Ruptur des Follikes, der Erguss kann also ent-

weder in das Stroma hineingehen oder er kann innere Blutung verursachen mit oft nachfolgender tötlich verlaufender Peritonitis oder Haematocele."

Die dritte Art, die intravesikuläre Haemorrhagie, ist diejenige Art, deren Zustandekommen wir oben beschrieben haben, ebenfalls eine Anomalie der Ovulation, ein Bluterguss in dem Follikel, welcher im Innern des Ovariums zurückgehalten nicht bersten kann und sich durch neu auftretende Blutungen immer mehr zu einer grossen Blutcyste vergrössern kann.

Die unter 2 und 3 beschriebenen Haemorrhagien nennt Rollin wohl mit Recht menorrhagische Blutcysten, da sie bei jeder Menstruation weiter wachsen.

Die eigentliche Ovarialapoplexie, d. h. der Bluterguss in das Stroma findet sich ungleich seltener als die Follikularhaemorrhagie. Die secundär durch Follikularhaemorrhagie mit Berstung entstandenen Blutergüsse in das Stroma haben wir bereits oben erwähnt, doch entstehen reine Ovarialapoplexien auch primär durch venöse Stauung, durch Entzündungen, durch Allgemeinerkrankungen, bei denen eine Neigung zu Blutungen besteht, so bei Scorbut, Typhus, Puerperalfieber u. s. w.

Die Grösse solcher Apoplexien kann sehr verschieden sein. Entweder erscheint sie in Form von kleinen dunkelroten Flecken oder die Haemorrhagie kann eine ganz diffuse sein, sie kann eine solche Ausdehnung annehmen, dass sie das Parenchym vollständig zertrümmert, ja es kann sogar zu einer Zerreissung von Follikeln vom Parenchym her kommen. Ein Präparat von einer sehr ausgedehnten Ovarialapoplexie befindet sich in der Sammlung der hiesigen Frauenklinik, das Ovarium hat ungefähr die

Gestalt einer Kugel und einen Durchmesser von ca. 5 cm, es stammt von einer an Scorbut zu Grunde gegangenen Frau. Ein ähnliches Ovarium erwähnt Virchow. Hier war eine Verschliessung der Venen, welche das Blut aus dem Ovarium zurückführen, die Ursache des Blutergusses geworden (Olshausen).

Über einen sehr interessanten Fall von Haemorrhagie in das Ovarium bei einem neugeborenen Kinde machte B. Schultze in einer Sitzung der Gesellschaft für Geburtshülfe in Berlin im Jahre 1857 Mitteilungen.

Ein fast ausgetragenes $17^3/_4$ Zoll langes, 5 Pfund schweres, während der Steissgeburt abgestorbenes Mädchen zeigte bei der Sektion den gewöhnlichen Befund durch ein Circulationshinderniss bei der Geburt zu Grunde gegangener Früchte: Die Lungen zeigten unter der Pleura, namentlich die rechte, zahlreiche Apoplexien, ebensolche das Pericardium an den Gefässstämmen. Die Pleura enthielt wenig, das Pericardium ziemlich viel blutig-seröse Flüssigkeit. Ein ziemlich reichlicher blutig-seröser Erguss war in der Bauchhöhle; Stase in den Gefässen des parietalen und viscaralen Peritoneums, der Peritonealüberzug der convexen Fläche der Leber an zwei sechsergrossen Stellen zu einer Blutblase abgehoben. Leber, Milz und namentlich die Nieren sehr blutreich, letztere mit zahlreichen Apoplexien der Rindensubstanz.

Eine bemerkenswerte Anomalie zeigte der rechte Eierstock. Durch sein Lageverhältniss zum Fundus uteri, zur Tube und zum Ligamentum latum deutlich als solcher charakterisiert bildet derselbe eine zwischen die Windungen der Därme hinaufragende, den Fundus uteri etwas nach links hinüberdrängende $^5/_4$ Zoll im Durchmesser haltende

ziemlich kugelförmige glatte Geschwulst. Nirgends peritoneale Verwachsungen oder sonstige Spuren stattgehabter Entzündung. Die Geschwulst zeigt keine bedeutende Spannung, fühlt sich wenig elastisch an und man erkennt schon durch das Gefühl, dass die Wand ziemlich dick und der Inhalt nicht ganz flüssig ist. Die Wand ist von starken äusserlich durchscheinenden verzweigten Gefässen durchzogen. Beim Einschneiden durch die Wand sickern nur wenige Tropfen Blut aus und eine vollständige Spaltung der Geschwulst vom oberen Rande aus ergab als Inhalt derselben das zu einem weitläufigen Maschenwerk ausgedehnte Stroma des Eierstocks, die Zwischenräume von teils flüssigem teils geronnenem Blute, teils farblosen Fibringerinseln ausgefüllt; vom ursprünglichen Bindegewebe des Stroma ist nur wenig mit Mühe zwischen den festen Fibringerinseln herauszuerkennen. Follikel sind nirgends zu entdecken. Die ganze Pulpa schält sich aus der fast $^1/_2$ mm dicken Albuginea leicht heraus. Der linke Eierstock, übrigens normal, zeigt 3 bis zur Grösse von $^1/_2$ Linie ausgedehnte Follikel, von schöner Membrana granulosa ausgekleidet. Eier wurden nicht aufgefunden. Die stark hypertrophierte Albuginea sowie die Entwickelung bedeutender Gefässe in deren Peritonealüberzug geben den sichern Beweis, dass die Vergrösserung des rechten Eierstocks eine allmählige, wohl sicher mehrere Wochen in Anspruch nehmende war.

Die beschriebene Zusammensetzung des Inhalts der Geschwulst lässt keinen Zweifel, dass Blutextravasationen verschiedenen Datums in das Stroma des Ovariums die Ursache dieser allmählichen Vergrösserung waren, eine während des intrauterinen Lebens gewiss seltene Er-

krankung des Eierstocks. Herz und Gefäss zeigten sich ganz normal, so dass die Ursachen der Erkrankung im Eierstock selbst zu vermuten sind. Die Erscheinungen der Stauung und Extravasation in den übrigen Organen des Unterleibs und in denen des Thorax stehen ausser aller ätiologischen Verwandschaft mit der Erkrankung des Eierstocks, sie tragen überall die Stempel frischer Entstehung und finden ihre volle Erklärung in der Todesart, welcher sie als ganz konstanter Befund zukommen.

Zu dieser Art von Haemorrhagien bin ich in der Lage, einen weitern Fall hinzufügen zu können, den ich in der hiesigen Universitäts - Frauenklinik zu beobachten und zu untersuchen Gelegenheit hatte.

Es handelt sich um einen Tumor des linken Ovariums bei einem Kinde, welches am 15.December 1894 in der hiesigen Klinik perforiert und mit dem Cranioclast extrahiert wurde.

Die Geburtsgeschichte, welche zur Beurteilung des Falles von Wichtigkeit ist, schicke ich voraus.

Frau Amalie G., 37 Jahr alt, IX para, will früher immer gesund gewesen sein. Die ersten vier Geburten verliefen glatt, ebenso die Wochenbetten, die Kinder leben, das fünfte Kind wurde perforiert (Riesenkind), danach Wochenbettfieber. Dann folgten drei Aborte im zweiten Monat. Seit 9 Jahren Prolaps. Der Prolaps vergrösserte sich und war seit Ende August nicht mehr zu reponiren. Die letzte Regel war am 17. April 1894, die ersten Kindsbewegungen Mitte August. Am 20. August kam Patientin in die hiesige Klinik. Die Untersuchung ergab: Aus der klaffenden Vulva (alter Dammriss) ragt die invertierte Scheide mit der stark handgelenkdicken ödematösen Portio ca. 12--15 cm heraus. An der vordern Scheidenwand

Fluctuation durch die volle prolabierte Blase. Der ganze Prolaps sehr empfindlich. An der hintern Lippe des 5 6 cm breit gespaltenen Muttermundes ein ovales ca. 2 : 5 cm. grosser Decubitus mit schmieriger Fläche. Nach sorgfältiger Säuberung und mehrstündiger Bettruhe, worauf geringes Abschwellen erfolgt, wird katheterisiert, dann die Reposition vorgenommen und eine T Binde angelegt. 3 Tage darauf wird Patientin als vorläufig geheilt entlassen, vom Einlegen eines Ringes wird wegen der Decubitalgeschwüre in der Scheide Abstand genommen. Beim Gehen mit T Binde keine Beschwerden.

Am 4. Dezember kam Patientin wieder in die Klinik, wo dann wegen des Prolapses, dadurch bedingter Arbeitsunfähigkeit und Infektionsgefahr die künstliche Frühgeburt eingeleitet wurde.

4. December. Aus der Vulva ragt die prolabierte Scheide mit der stark verlängerten Portio ca 15 cm heraus. Äusserer Muttermunp quer gespalten, Cervix bequem bis zum Os internum für einen Finger durchgängig, Prolaps lässt sich gut zurück bringen, das hintere Scheidengewölbe wird tamponiert.

7. December. Es wird der Braunsche Kolpeurynter eingelegt.

7. December, Abends. Beim Versuch, den Kolpeurynter noch mehr zu füllen, platzt derselbe. Tamponade und Kolpeurynter werden entfernt. Scheidenausspülung.

8. December. Es wird ein neuer Kolpeurynter eingeführt, Cervix sowie Vagina tamponiert.

9. December. Entfernung des Kolpeurynters und der Tamponade. Einführuug eines neuen Kolpeurynters. Da Decubitalgeschwüre in der Vagina, wird Cervix und Scheide

nur mit sterilisierter Gage austamponiert. Wehen jedesmal nach Einführen des Kolpeurynters stark, werden dann schwächer und hören schliesslich auf.

10. December, Abends. Entfernung des Kolpeurynters und der Tamponade. Hierauf Ausspülung mit physiologischer Kochsalzlösung.

11. December. Morgens und Abends ein einstündiges Bad und Ausspülung mit 20 Litern physiologischer Kochsalzlösung. Nachdem Patientin aus dem Abendbad ins Bett gebracht, springt die Blase. Wehen werden bald darauf wieder schwach.

12. December. Früh bei der innern Untersuchung Cervix immer noch erhalten, für 2 Finger durchgängig, man kommt auf den vorliegenden Kopf. Hierauf Bad mit Ausspülung. Mittags Temperatur 37,8, Kopfschmerzen. Nachmittags 5 Uhr einstündiges Bad mit Lysolausspülung. Hierauf Einlegen des Scheidenkolpeurynters, der Abends 10 Uhr entfernt wird bei mässig kräftigen Wehen.

13. December. Der Kopf nach rechts abgewichen, Herztöne rechts deutlich. In der Scheide an der hintern Wand noch einige Decubitalgeschwüre. Aus dem Cervix kommen schleimig-eitrige Massen heraus. Man fühlt eine Hand vorliegen. Ausspülung, Einlegen des Scheidenkolpeurynters, der Anfangs kräftige Wehen erregt, die aber nur bis Mittag anhalten, dann schwach werden. Nachher ein einstündiges Bad mit grosser Ausspülung.

15. December. 8 h. a. m. wird in Narkose der Tarniersche Ecarteur eingelegt, der um 11 h. a. m. stärker gespannt wird. 3^{25} p. m. wird in Narkose der Ecarteur entfernt, worauf man mit der ganzen Hand in den Uterus eindringen kann. Die linke Hand liegt ebenso, wie bei

der Untersuchung morgens, wieder vor, Kopf abgewichen nach rechts, Steiss links, Herztöne nicht zu hören, da das Kind abgestorben. Nachdem die Hand zurückgeschoben, wird der Kopf von aussen eingedrängt, an der grossen Fontanelle mit dem scheerenförmigen Perforatorium perforiert und der Cranioclast angelegt. Der Kopf folgt gut dem Zuge und wird mit dem Hinterhaupt nach vorn rotiert. Da der verlängerte Cervix sich fest um den Kopf spannt, so werden mehrfache Incisionen seitlich mit dem geknöpften Messer gemacht. Hierauf leichte Extraktion.

Grösse des Kindes 45 cm.

Gewicht 1800 gr (ohne Gehirn).

An dem sonst vollkommen normal gebauten Kinde fühlt man schon von aussen ziemlich in der Mitte des Abdomens, etwas links vom Nabel eine runde ziemlich harte Geschwulst durch die Bauchdecken hindurch. Die Sektion ergiebt einen Tumor des linken Ovarimus. Der Tumor hat einen Längsdurchmesser von 3 cm und einen Querdurchmesser von 2,8 cm, hat also ungefähr die Form einer Kugel. Mit dem Uterus ist er durch das Ligamentum ovarii verbunden, ebenso sieht man die Verbindung desselben mit dem Ostium abdominale tubae durch das Ligamentum infundibulo-ovarium, an welchem die Fimbria ovarica befestigt ist. Dass wir den vorliegenden Tumor also sicher als Ovarium anzusehen haben, ist somit klar. Eine Stieldrehung ist nicht vorhanden Der Tumor selbst ist von dunkelbrauner Farbe, von ziemlich derber, harter Consistenz, Fluktuation ist nicht vorhanden. Am Uterus, an den Tuben und ebenso an dem ca 1 cm langen rechten Ovarium ist nichts abnormes zu entdecken. Auf dem Durchschnitt zeigt sich der Inhalt des Tumors als eine feste,

gleichmässig braunrot gefärbte, ziemlich leicht zerbröckelnde Masse. Die darüber liegende deutlich erkennbare, verdickte Albuginea hängt nur lose mit dem Inhalt zusammen, und lässt sich leicht von demselben abheben. Mikroskopisch sieht man die verdickte bindegewebige Schicht der Albuginea mit kleinen Gefässen durchzogen. Der ganze Inhalt des Tumors besteht aus massenhaften roten und im Verhältniss zu den roten ebenfalls zahlreichen weissen Blutkörperchen. Von Follikeln, Stroma, Blutgefässen oder Nerven ist nicht das geringste zu entdecken, alles ist eine gleichmässige Masse von roten und weissen Blutkörpern.

Es handelt sich in unserm Falle unzweifelhaft um ein Haematoma ovarii. Es würde sich nun darum handeln, zu entscheiden, welcher Art die Blutung ist, ist es eine Follikularhaemorrhagie oder eine eigentliche Ovarialapoplexie.

In der Mehrzahl der Fälle von Haematoma ovarii handelt es sich wohl, wie schon anfangs erwähnt, um Haemorrhagien der Graafschen Follikel, vesikuläre, wie sie Rollin bezeichnet, sei es nun dass dieselben auftreten in Form von multiplen vesikulären Haemorrhagien oder als extravesikuläre oder schliesslich als intravesikuläre.

Dass bei Kindern Haemorrhagien der erst genannten Art, d. h. also nach Verbrennungen, Vergiftungen oder besonderen Infektionskrankheiten entstehende auftreten können, ist natürlich. Auch beim Fötus würde man gegebenen Falls derartige Veränderungen erwarten können, bei Übertragung von Infektionskrankheiten von der Mutter auf den Fötus, was ja sicher nachgewiesen ist, namentlich für Typhus, Variola, Erysipel u. a. Eine solche Ausdehnung der Haemorrhagie aber, wie sie in unserm Fall vorliegt, derart, dass

das ganze Ovarium in einen einzigen Blutsack verwandelt ist, dürfte wohl sicher bei keiner Infektionskrankheit vorkommen, ganz abgesehen davon, dass während der Schwangerschaft die Mutter keine derartige Krankheit durchgemacht hat, so dass eine Übertragung von der Mutter auf den Fötus stattgefunden hätte.

Follikularhaemorrhagien aber der zweiten und dritten Art, extravesikuläre und intravesikuläre, also Blutungen von einem geplatzten Follikel in das Stroma oder Blutungen in den Follikel selbst, ohne dass dieser platzt, sondern sich immer mehr vergrössert und schliesslich das ganze Ovarium in einen einzigen Blutsack verwandeln kann, derartige Blutungen, glaube ich, kommen bei noch nicht menstruierten Kindern überhaupt nicht vor, dieselben sind als Anomalien der Ovulation aufzufassen und wohl mit Recht bezeichnet Rollin auf diese Art entstandene Haematome als menorrhagische Blutcysten.

In einem Fall, den Rokitansky erwähnt, wo bei der Sektion eines 14 Tage alten abgezehrten Kindes das linke Ovarium zu einem haselnussgrossen, ein rostbraunes Coagulum enthaltenden Sacke verwandelt war, entscheidet ersterer auch nicht, ob in diesem Fall eine Follikularhaemorrhagie oder eine eigentliche Ovarialapoplexie vorgelegen haben wird. In diesem Falle war das Haematom durch Abschnürung entstanden, es fand sich an dem herausgenommenen linken Uterushorn ein eben merklicher fadenförmig auslaufender Tubarstumpf und das Ligamentum ovarii fehlte gänzlich. „Die Stelle beider nahm in der Strecke von 5‴ ein leerer Bauchfellstreifen ein, jenseits dieser Strecke fand sich nebst einem Stumpfe des Ligamentum ovarii die Tube, ausser allem Zusammenhange mit

dem Uterus, am vordern untern Umfange jenes Ovariumsackes. Von ihrem innern Ende und dem hintern untern Umfang des Ovariumsackes ging eine 3‴ breite pseudomembranöse Platte ab, die sich am hintern Umfang der obern S-Krümmung und ihres Gekröses inserierte". Hier muss man wohl als sicher annehmen, dass es sich um eine wirkliche Ovarialapoplexie handelte und nicht um eine Blutcyste, entstanden durch Platzen eines Follikels oder durch fortgesetzte Blutung in einen einzelnen Follikel hinein, wie sie bei Ovulationsanomalien vorkommen.

Auch bei dem oben genau beschriebenen Fall von B. Schultze handelt es sich nicht um eine Follikularhaemorrhagie, sondern um einen primären Bluterguss in das Stroma, wie auch Olshausen (Die Krankheiten der Ovarien) annimmt. Die Ursache ist in diesem Fall unklar, eine Abschnürung lag nicht vor, Schultze selbst glaubt nicht, dass erst während der Geburt die Veränderungen zu stande kamen, da dieselben schon zu alt waren, um hierauf zurückgeführt werden zu können.

Der mir vorliegende Fall von Haemätoma ovarii hat die grösste Ähnlichkeit mit dem von Schultze beschriebenen. Auch hier ist das ganze Ovarium in einen Blutsack verwandelt mit verdickter Albuginea. Follikel sowohl wie Stroma sind nirgends zu entdecken.

Wir müssen hier wohl sicher eine wirkliche Ovarialapoplexie, eine ausgedehnte Blutung in das Stroma, annehmen, da, wie bereits oben gesagt, eine Follikularhaemorrhagie auszuschliessen ist, es könnte sich schliesslich höchstens noch um eine Ovarialcyste oder einen andern Ovarialtumor handeln, in welche hinein dann eine Blutung stattgefunden hätte Zwar sagt Olshausen (Die Krankheiten der

Ovarien): „Kein Alter schliesst die Entstehung von Ovarialcystomen der einen oder andern Art aus, nur vom fötalen Alter liegen Beobachtungen noch nicht vor", jedoch sind mehrere Ovarialcystome bei Föten in der letzten Zeit beobachtet und beschrieben worden.

Winckel sah einen Fall, wo bei der Sektion eines am 4. Tage nach der Geburt gestorbenen Kindes beide Ovarien dünnwandige, durchscheinende, dunkelgelblichrot gefärbte, überkirschengrosse Cysten darstellten, jederseits 1,5 cm lang, ebenso breit und dick, also kuglig. Sie waren einkammerig, ihr Inhalt ein helles Serum. Bei beiden Tumoren war im obern Teil von dem Hilus ovarii aus noch ein Teil des intakten Ovarialstromas sichtbar.

Zwei grosse Ovarialtumoren fand Doran bei der Sektion eines wenige Minuten nach der Geburt verstorbenen 7 monatlichen Fötus. Die genaue Untersuchung derselben ergab, dass es sich um Cysten handelte, deren Wand jedoch von der der gewöhnlichen Cysten wesentliche Verschiedenheiten zeigte Dieselbe war viel dicker und enthielt trabeculäres Gewebe, das aus Rundzellen bestand. Doran zählt den Tumor zu den halbmalignen.

Ferner beschreibt Gessner eine Cyste des rechten Ovariums bei einem neugeborenen Kinde. In der Regel handelt es sich bei Fällen von angeborenen Ovarialcysten um Kinder, die auch noch anderweitige Bildungs anomalien zeigen, so fand sich z. B. bei dem eben erwähnten von Gessner beschriebenen Fall Defekt der Ulna am rechten Arm, von der Hand nur Daumen und Zeigefinger, Defekt der linken Zwerchfellhälfte, das Herz lag in der rechten Brusthöhle, während in der linken der linke Leberlappen, Milz, Magen, Pancreas lagen. Auch Fehling

konnte mehrfach bei Sektionen Neugeborener derartige Beobachtungen machen.

Zu Blutungen nun in solche Cysten hinein kommt es ziemlich häufig, am häufigsten wohl durch Stieltorsion, die in fast der Hälfte der Fälle von Ovarialtumoren vorkommen soll, der mehr oder weniger vollständige Verschluss der Gefässe bedingt dann grössere oder geringere Blutungen in den Cystenraum hinein, intracystische Haemorrhagien.

Dass es sich in unserm Fall um eine solche Ovarialcyste mit nachfolgender Blutung in dieselbe hinein handeln könnte, ist vollständig ausgeschlossen, da die ganze Blutmasse nur von der deutlich erkennbaren, allerdings etwas verdickten Albuginea eingeschlossen wird, dagegen von einer Epithelschicht nichts zu sehen ist.

Was nun die Ursache der Blutung anbetrifft, so könnte man allerdings leicht geneigt sein, dieselbe als in Folge der äusserst lange dauernden Geburt entstanden anzusehen, da ja stets Stauungserscheinungen in sämtlichen innern Organen bei Kindern, welche während der Geburt zu Grunde gehen, auftreten, aber der ziemlich harte, nicht fluktuierende Tumor, dessen aus Blut bestehender Inhalt bereits zu einer festen zerbröckelnden Masse verwandelt war, beweist doch, dass die Blutung schon längere Zeit vor der Geburt stattgefunden haben muss; bei einem erst während der Geburt stattgehabten Erguss hätte der blutige Inhalt noch flüssig sein müssen. Möglich ist es aber, dass die durch den während der ganzen Schwangerschaft bestehenden Prolaps erzeugte Stauung auch von Einfluss auf den fötalen Kreislauf gewesen ist und dass das Hämatom durch venöse Stauung entstanden ist, wunderbar bleibt dabei aber immer, dass die Haemorrhagie nur in dem einen

Ovarium auftrat und nicht auch noch an andern Organen Zeichen einer lange bestehenden venösen Stauung sich fanden. Mit absoluter Sicherheit lässt sich also die Ursache der Haemorrhagie nicht bestimmen, aber wahrscheinlich ist es, dass dieselbe die Folge der während der Schwangerschaft bestehenden bedeutenden schweren Veränderungen der mütterlichen Geschlechtsorgane war.

Die Therapie würde bei einem solchen Haematoma ovarii bei einem Neugeborenen dieselbe sein, wie bei Erwachsenen, vorausgesetzt, dass man eben bei Lebzeiten des Kindes die Diagnose auf Haematoma ovarii mit Sicherheit stellen könnte, was jedenfalls bei einem neugeborenen Kinde viel Schwierigkeiten machen würde. Die Therapie hätte dann auch einfach die Blutung zu beschränken durch Ruhe, Kälte, Eisblase. Zögert die Rückbildung, so würde man wohl, was Fehling für Erwachsene empfiehlt, hier nicht versuchen dürfen von der Vagina aus zu punktieren eventuell bei grösserm Tumor eine Incision auf denselben zu machen, dagegen Laparotomie und Exstirpation des ganzen Blutsacks würde in diesem Falle noch am ersten von Erfolg sein.

Zum Schluss bleibt mir noch die angenehme Pflicht, meinem hochverehrten Lehrer, Herrn Professor Dr. Fehling, für die Überlassung der Arbeit und freundliche Unterstützung meinen ergebensten Dank auszusprechen.

Litteratur.

Berichte der Gesellschaft für Geburtshülfe (Berlin).
Fehling, Lehrbuch der Frauenkrankheiten.
Kolb, Pathologische Anatomie der weiblichen Sexualorgane.
Olshausen, Die Krankheiten der Ovarien.
Rokitansky, Lehrbuch der pathologischen Anatomie.
Winckel, Lehrbuch der Frauenkrankheiten.
Centralblatt für Gynaekologie Bd. I—XVIII.

Lebenslauf.

Ich Wilhelm, August Riedel wurde geboren am 11. Januar 1872 zu Süplingen, Kreis Neuhaldensleben, Provinz Sachsen, als Sohn des Pastor Wilhelm Riedel und seiner Ehefrau Adolfine geb. Herbst. Meine erste Schulbildung erhielt ich in der Volksschule zu Süplingen und später in Ochtmersleben, Kreis Wolmirstedt, Provinz Sachsen, ausserdem wurde ich von meinem Vater unterrichtet, so dass ich im April 1884 in die Quarta des Gymnasiums zu Neuhaldensleben aufgenommen wurde Im Februar 1891 bestand ich das Abiturientenexamen, bezog die Universität Tübingen, wo ich vom S.-S. 1891 bis zum W.-S. 1892/93 blieb und woselbst ich im März 1893 mich dem Tentamen physicum unterzog. Vom April 1893 ab besuchte ich die Universität Halle, im Wintersemester 1895/96 bestand ich die medicinische Staatsprüfung.

Meine Lehrer waren

in Tübingen: Braun, Eimer, Froriep, Grützner, Henke, Hüfner, v. Meyer, Vöchting.

in Halle: Ackermann, v. Bramann, Fehling, Harnack, v. Herff, v. Hippel, Hitzig, Kaltenbach, v. Mehring, Oberst, Pott, Weber.

Thesen.

I.

Ovarialhaematome kommen auch bei Neugebornen vor.

II.

Bei Lungentuberculose ist die rein symptomatische Behandlung die beste.

III.

Die Einrichtungen der Krankenkassen, wie sie heut zu Tage bestehen, sind in vieler Hinsicht für den Arzt sowohl wie für die Patienten vom Übel.

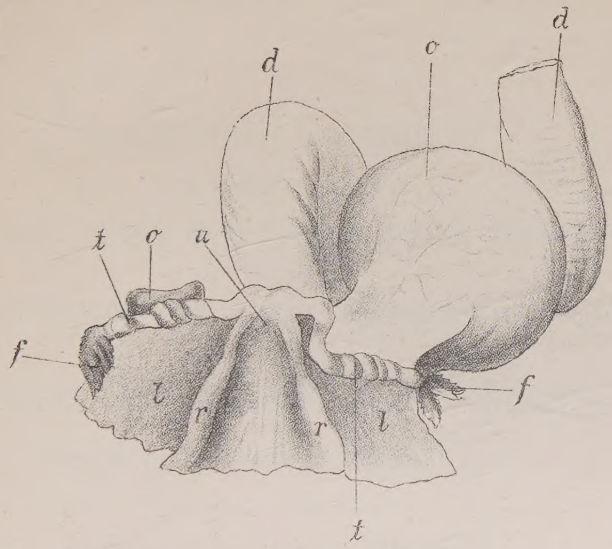

o = rechtes und linkes Ovarium.
u = Uterus.
f = Fimbrien.
t = Tube.
l = Ligamentum latum.
r = Ligamentum rotundum.
d = Darm.